

TÜRK ÇOCUK GASTROENTEROLOJİ,  
HEPATOLOJİ ve BESLENME DERNEĞİ

ÇOCUKLARDA  
OTOİMMÜN KARACİĞER

# Hastalıkları Rehberi

Oya BALCI SEZER  
Oğuz CANAN  
Figen ÖZÇAY





## İÇİNDEKİLER

<b>Giriş.....</b>	<b>3</b>
<b>Otoimmün Hepatit.....</b>	<b>3</b>
Klinik Bulgular	3
Laboratuvar Bulguları	
Karaciğer Patolojisi	
<b>Otoimmün Hepatit-Skleroza Kolanjit Örtüşmesi (Overlap)-(Otoimmün Skleroza Kolanjit).....</b>	<b>6</b>
<b>Otoimmün Karaciğer Hastalıklarında Tedavi.....</b>	<b>8</b>
Otoimmün Hepatitin Standart Tedavisi	
Otoimmün Hepatitte Alternatif İlaç Seçenekleri	
Remisyona Girişin Sağlanması	
Tedaviye Dirençli Olguların Yönetimi	
Akut Karaciğer Yetmezliği ile Başvuruda Tedavi	
Otoimmün Hepatit Tedavisinde Gelecek: Düzenleyici T Hücre Tedavisi	
Otoimmün Hepatitte Tedavi Süresi ve İlaç Kesme Süreci	
Otoimmün Skleroza Kolanjit Tedavisi	
<b>Prognoz.....</b>	<b>13</b>
<b>Pediyatrik Otoimmün Karaciğer Hastalığında Karaciğer Nakli.....</b>	<b>13</b>
<b>Karaciğer Nakli Sonrası Otoimmün Hepatitin Tekrarlanması Ve Tedavisi....</b>	<b>14</b>
<b>Karaciğer Nakli Sonrası Skleroza Kolanjit Tekrarlanması Ve Tedavisi.....</b>	
<b>Karaciğer Nakli Sonrasında Gelişen De-Novo Otoimmün Hepatit Tedavisi</b>	
<b>ESPGHAN -2018 Önerileri.....</b>	<b>15</b>
<b>Kaynaklar.....</b>	<b>17</b>

## SUNUŞ

Türk Çocuk Gastroenteroloji, Hepatoloji ve Beslenme Derneği alanı ile ilgili tüm durum ve hastalıklarda ortak dili kullanmak ve ortak yaklaşımları sağlamak amacı ile rehberler hazırlamaktadır. Bu rehberler kanıta dayalı bilimsel araştırmalar ışığında, ancak ülkemizin koşulları da göz önüne alınarak oluşturulmaktadır.

Otoimmün karaciğer hastalıkları çocukluk çağında görülen karaciğer hastalıkları arasında önemli bir yer tutmakta ve otoimmün hastalıkların artışı ile birlikte çocuk gastroenterologlarının günlük pratiğinde giderek daha fazla yer almaktadır. Özellikle tedaviye dirençli olgular, karaciğer nakli gerektirebilen fulminan olgular ve karaciğer nakli sonrası gelişen de novo olgular yönetimi zor olanlardır.

Bu rehberde otoimmün karaciğer hastalıklarının tanısı ve tedavisi detayları ile ele alınmaktadır.

Bilginin paylaşılarak çoğalması dileklerimle

### **Prof. Dr. M. Ayşe Selimoğlu**

Türk Çocuk Gastroenteroloji, Hepatoloji ve Beslenme Derneği Başkanı

Kasım 2020

## GİRİŞ

Çocuklarda transaminaz yüksekliği, serolojik olarak otoantikörlerin varlığı, yüksek immünglobulin G (Ig G) düzeyi, inflamatuvar karaciğer histolojisi ve altta yatan başka bir karaciğer hastalığı olmadığında otoimmün karaciğer hastalıkları düşünülmelidir. Bu hastalıklar sinsi seyredebilir ya da akut hepatit görünümünde olabilir. Genellikle immünsüpresif tedaviye hızla yanıt verirler. Çocuklarda görülen karaciğerin otoimmün hastalıkları şunlardır:

- Otoimmün hepatit (OİH)
- Otoimmün hepatit-sklerozan kolanjit örtüşmesi (overlap) (Otoimmün sklerozan kolanjit) (OSK)
- Karaciğer nakli sonrası gelişen de-novo otoimmün hepatit

## OTOİMMÜN HEPATİT

Otoimmün hepatit (OİH) tanısı, karaciğer hastalığının diğer bilinen nedenleri (Wilson hastalığı, viral hepatitler, nonalkolik steatohepatit, ilaçlarla ilişkili karaciğer hastalığı vb.) dışlandıktan sonra klinik, biyokimyasal, immünolojik ve histolojik özellikler birleştirilerek konulur. İnflamasyonla giden bir karaciğer hastalığıdır. En tipik özellikleri şunlardır:

- Yüksek transaminaz düzeyleri
- Hipergamaglobülinemi (IgG yüksekliği)
- Otoantikor pozitifliği
- Karaciğer histolojisinde interfaz hepatit
- Kızlarda daha sık görülmesi

Genellikle immünsüpresif tedaviye yanıt verir, tedavi edilmediğinde kronik karaciğer hastalığına ve karaciğer yetmezliğine ilerler ve karaciğer nakli gerekebilir. Otoimmün hepatit tanısı için bazı skorlama sistemleri geliştirilmiş ve birçok kez güncellenmiştir ancak hiçbirisi hastalığın çocukluk ve ergenlik çağındaki formu için uygun değildir. Otoimmün hepatit ve otoimmün sklerozan kolanjit kolanjiogram ile birbirinden ayırt edilebilmektedir.

Serumdaki otoantikor tipine göre 2 tip OİH vardır.

- Tip 1 OİH: ANA (anti-nükleer antikor) ve/veya SMA (anti-smooth muscle antibody-düz kas antikor) pozitif olan tip
- Tip 2 OİH: Anti-LKM-1 (liver/kidney microsomal type 1 antibody; karaciğer/böbrek mikrozomal tip 1 antikor) ve/veya anti-LC-1 (anti-liver cytosol antibody type 1; karaciğer sitozolik antikor tip 1) pozitif olan tip

Nadiren iki otoantikor profili birlikte bulunabilir.

Hastaların 3/4'ü kız cinsiyettedir. Tip 1 OİH, vakaların 2/3 ünü oluşturur, her yaşta görülebilir; ergenlikte ve 40'lı yaşlarda pik yapar. Tip 2 OİH daha küçük yaşlarda hatta süt çocukluğu döneminde görülebilir; erişkinlerde pek görülmez.

## Klinik Bulgular

Otoimmün hepatit değişik klinik tablolarda karşımıza çıkabilir.

**Akut Hepatit:** Hastaların en az %40'ında akut viral hepatitten ayırt edilemeyen yakınmalar (halsizlik, kırgınlık, bulantı-kusma, iştahsızlık, karın ağrısını takiben sarılık, koyu idrar ve açık renk dışkılama) izlenir.

**Akut karaciğer yetmezliği:** Başlangıç semptomlarından 2-8 hafta sonra gelişebilir. Özellikle anti-LKM-1 pozitif tip 2 OİH'li olgularda, tip 1'li hastalara göre başlangıçta saptanan transaminaz ve bilirubin düzeyi daha yüksektir ve fulminant hepatik yetmezlik gelişme sıklığı daha fazladır (%25 ve %3). Bu tabloda otoantikörlerin negatif olabileceği, IgG düzeyinin normal olabileceği unutulmamalıdır.

**Kronik hepatit:** Hastaların %25-40'ında hastalık başlangıçta sinsidir, ilerleyici yorgunluk, sarılık, baş ağrısı, karın-eklem ağrıları, iştahsızlık, amenore, ishal, kilo kaybı ve tekrarlayan sarılık atakları tanıdan önce birkaç ay, hatta yıllarca devam edebilir.

**Siroz:** Hastaların yaklaşık %10'unda sarılık öyküsü yoktur, tanı splenomegali, özofagus varis kanaması gibi portal hipertansiyon belirtilerinden sonra konulabilmektedir.

**Asemptomatik:** Olguların %25-30'unda herhangi bir belirti ve bulgu olmadan rastlantısal olarak yüksek transaminaz düzeyleri saptanabilir.

Hastalığın alevlenme ve remisyonlarla dalgalanmalar göstermesi tanının gecikmesine neden olabilir. Bu nedenle bilinen akut ya da kronik hepatit nedenlerinin saptanmadığı tüm olgularda OİH araştırılmalıdır.

Klinik formlardan bağımsız olarak, tanı sırasında olguların 1/3'ünde siroz gelişmiştir. Hastaların çoğunda fizik incelemede deri bulguları (spider nevi, palmar eritem), hepatomegali ve splenomegali saptanabilir. Asit, özofagus varisleri gibi portal hipertansiyon bulguları olabilir. Ultrasonografide karaciğer yapısı heterojen ve nodüler görünümde olabilir.

Her iki tip OİH'de hastaların %20'sinde diğer otoimmün hastalıklar (Tiroidit, vitiligo, tip 1 diabetes mellitus, hemolitik anemi, çölyak hastalığı, Behçet hastalığı, Sjögren hastalığı, idiopatik trombositopeni, hipoparatiroidizm, Addison hastalığı, inflamatuvar bağırsak hastalığı ve nefrotik sendrom vb.) görülebilir; hastaların %40'ında otoimmün hastalıklar açısından aile öyküsü vardır.

Tip 2 OİH, otozomal resesif monogenik bir hastalık olan poliendokrinopati-kandidiazis-ektodermal distrofi (APECED) hastalık tablosunun bir parçası olabilir. APECED Sendromu monogenik (AIRE1 geni), otozomal resesif geçişli, organ spesifik otoimmün bir hastalıktır. Hipoparatiroidizm, adrenokortikal yetmezlik ve mukokutanöz kandidiyazis eşlik eder. Vakaların %20'sinde OİH görülebilir.<sup>1,2</sup>

## Laboratuvar Bulguları

Otoantikörlerin varlığı tanıda önemli olsa da, tek başına otoantikör pozitifliğinin olması tanı için yeterli değildir. Çünkü bu antikörler düşük düzeyde diğer karaciğer hastalıklarında (viral hepatitler, Wilson hastalığı, non-alkolik steatohepatit vb.) da bulunabilir. Otoantikörlerin düzeyleri yetişkinlere göre çocuklarda daha düşük olduğundan yetişkinlerde tanı için kullanılan skorlama sistemi, çocuk hastalar için uygun değildir. Otoantikörlerin hangi laboratuvar yöntemi ile bakıldığı önemlidir.

İndirekt immünfloresan yöntemi ile ANA ve SMA için  $\geq 1:20$ , Anti-LKM için  $\geq 1:10$  düzeyler çocuk hastalarda OİH için anlamlıdır.<sup>3</sup> Otoantikörlerin, özellikle fulminan ve akut başlangıçlı olgularda başlangıçta negatif ya da düşük düzeyde olup izlemde artabileceği de unutulmamalıdır. SMA antiköründe başlıca hedef düz kaslardaki aktin iken, anti-LKM-1'de hedef sitokrom P4502D6, anti-LC1'de ise formiminotransferaz siklodeaminazdır.<sup>4,5</sup>

Literatürde AMA (anti-mitokondriyal antikor) pozitifliği olan çocuk olgular bildirilmiştir.<sup>6,7</sup> Ancak AMA pozitifliği genellikle primer biliyer kolanjitte saptanır. Anti-SLA (anti-soluble liver antigen; çözünebilir karaciğer antikor), daha az sıklıkta kullanılan fakat tanısız duyarlılığı yüksek bir otoantikördür.

Tip 1 OİH'de saptanan p-ANCA (anti-perinuclear neutrophil cytoplasm antibody; perinükleer nötrofil sitoplazma antikor) sıklıkla atipiktir ve hastaların %50-90'ında görülür. Tip 1 OİH' in aksine tip 2'de p-ANCA (p-ANNA) saptanmamaktadır. Anti-SLA varlığı ise oldukça ciddi seyirli hastalığı gösterir. Her iki tipte de relapsa eğilim anti-SLA antikörlerle ilişkilidir.<sup>3,8</sup>

Her iki tip OİH'de IgG genellikle yükselir ancak tip 1'de %15, tip 2'de %25 oranında normal saptanabilir. IgA eksikliği tip 2'de sıktır; %40'ında görülebilir.

OİH'li hastaların az bir kısmında başlangıçta otoantikörler tespit edilemez, otoantikörler izlemde pozitifleşebilir, bu nedenle tekrarlamaktan çekinilmemelidir. Bu olgularda Anti-SLA, anti-aktin, pANCA, anti LC-1, doku transglutaminaz IgA gibi standart olmayan otoantikörler de araştırılmalıdır. Seronegatif OİH'li hastalarda aplastik anemi gelişebileceği bildirilmiştir.<sup>9</sup> Seronegatif olgular da steroid ve immünosüpresyona yanıt verirler.

### **Karaciğer Patolojisi**

Karaciğer biyopsisi tanının kesinleştirilmesi ve karaciğer hasarının derecesinin değerlendirilmesinde değerlidir. Koagülopati varsa biyopsi transjuguler yolla yapılabilir; yapılamıyorsa immünsüpresif tedavi geciktirilmemeli, koagülopati düzelinece karaciğer biyopsisi mutlaka yapılmalıdır.

Tipik histolojik özellik lenfosit ve plazma hücrelerinden oluşan yoğun inflamasyonun sınırlayıcı membranı (limiting plate) aşarak parankim içine doğru ilerlemesi ile karakterize ara yüz hepatitidir (interface hepatitis). Histolojik olarak portal alandaki yoğun mononükleer ve plazma hücre infiltrasyonu karaciğer lobülüne doğru ilerler ve lobül merkezinden uzak hepatositlerde yıkım ve sınırlayıcı membranda erozyon (interface hepatitis) gelişir, portal alandan lobüle doğru ilerleyen köprüleşme nekrozu oluşur. Hepatositlerde rozetleşme ve emperipolesis OİH tanısını güçlendiren bulgulardır. Kupffer hücreleri içindeki hiyalin damlacıklar, OİH'i diğer kronik hepatitlerden ayırmak için önemlidir, IgG yüksekliği ile ilişkili olduğu gösterilmiştir.<sup>10</sup>

Akut karaciğer yetmezlikli olgularda hepatosit hasarı farklı olarak sentrolobüler bölgede (zon 3) belirgindir.<sup>11</sup> Bu durum kronik hepatit klinik formunda saptanırsa kronik hastalığın akut atağını gösterir. Diğer nedenlere bağlı akut karaciğer yetmezliklerinde de görülebilen masif nekroz ve birçok lobülde kollaps OİH'de de izlenebilir.<sup>12</sup> Hastaların bir kısmında safra kanalları çevresinde inflamatuvar değişiklikler görülebilir ve sklerozan kolanjitte örtüşme ("overlap") izlenebilir.<sup>13</sup>

## OTOİMMÜN HEPATİT-SKLEROZAN KOLANJİT ÖRTÜŞMESİ (OVERLAP) (OTOİMMÜN SKLEROZAN KOLANJİT)

Otoimmün hepatit- sklerozan kolanjit örtüşmesi ya da otoimmün sklerozan kolanjit (OSK) intrahepatik veya ekstrahepatik safra yollarını ya da her ikisini de etkileyen, kronik inflamasyon ve periduktüler fibrozis ile karakterli, safra yollarında darlıklar, genişlemeler ve bölgesel obstrüksiyona neden olan, otoimmünite temelinde gelişen nadir bir hastalıktır. Histolojik ve radyolojik olarak hem otoimmün hepatit hem de sklerozan kolanjit bulgularını gösterir.

Otoimmün sklerozan kolanjit her yaşta çocuk ve erişkinde bildirilmektedir ve zeminde çoğu kez OİH bulunmaktadır. Tanı kolanjiografide ekstrahepatik, karaciğer biyopsisinde intrahepatik safra ağacındaki değişikliklerin gösterilmesi ile konulur. Safra yollarının manyetik rezonans görüntüleme yöntemi olan MR-Kolanjiopankreatografi (MRKP) OSK'in daha sık tanımlanmasını sağlamıştır.

Otoimmün hepatit-sklerozan kolanjit örtüşmesinin başlangıç bulguları tip-1 OİH ile benzerdir ve çocukların %40'ında başlangıçta OİH'den ayırt edilememektedir.<sup>14</sup>

Otoimmün sklerozan kolanjit olgularının 1/4'ünde anormal kolanjiogram bulgularına rağmen biyopside safra yolu tutulumunu gösteren histolojik özellikler bulunmaz. Otoimmün hepatitli hastaların %27'sinde histolojik olarak safra yolu hasarı, akut ya da kronik kolanjit, biliyer periportal hepatit görülebilir.<sup>13</sup>

Otoimmün sklerozan kolanjitli hastaların %45'inde ve OİH'li olguların %20'sinde inflamatuvar bağırsak hastalığı (İBH) saptanmıştır; 2/3'ü ülseratif kolit, geri kalanı Crohn veya indetermine kolittir. İBH, sklerozan kolanjit tanısından önce, sonra, ya da eş zamanlı olarak gelişebildiği için yakınmaları ve bulguları olan hastalarda mutlaka kolonoskopi yapılmalı, yakınması olmayanlarda da fekal kalprotektin tarama testi olarak uygulanmalıdır.

OSK'li olguların %90'ında serum IgG düzeyleri belirgin yüksektir. Başlangıçta karaciğer fonksiyon testleri, OİH ile OSK ayırımına yardımcı olmaz; alkalen fosfataz (ALP) ve gama glutamil transferaz (GGT) düzeyleri kolestazda yüksek beklenmesine rağmen OSK'de erken dönemde normal ya da hafif artmıştır, bununla birlikte ALP/AST oranı OSK'de OİH'e göre belirgin olarak yüksektir. 13 GGT çocukluk çağına daha güvenilir olup ALP yüksekliği büyüme ile ilişkili olabilir.

Tüm OSK hastaları ANA ve /veya SMA açısından seropozitifdir. P-ANCA, OSK'li hastaların %74'ünde, tip 1 OİH'li hastaların %45'inde ve tip 2 OİH'li hastaların %11'inde yüksektir. Anti-SLA, OSK'li hastaların %50'sinde pozitif saptanır ve bu durum hastalığın daha ciddi seyirli olacağını göstergesi olabilir.<sup>8</sup>

Hastaların %50'sinde safra yolu hastalığı tedaviye rağmen ilerleyebilir, bu durum özellikle inflamatuvar bağırsak hastalığı ile ilişkili olabilir ve bu olguların %20'sinde karaciğer transplantasyon gerekebilir.<sup>13,15</sup> Hem OİH hem OSK transplantasyondan sonra tekrarlayabilir, bu olasılık OSK'de daha yüksektir.<sup>16,17</sup>

Otoimmün hepatit ve otoimmün sklerozan kolanjitin klinik ve laboratuvar farklılıkları Tablo 1'de gösterilmiştir.



**Tablo 1.** OİH ve OSK özelliklerinin karşılaştırılması.

	Tip 1 OİH	Tip 2 OİH	OSK
Kız cinsiyet	%80	%80	%50
ANA ve/ veya ASMA ( $\geq 1/20$ )	++	+/-	++
Anti-LKM-1 ( $\geq 1/10$ )	-	++	+/-
Anti-LC-1 pozitifliği	-	++	-
Anti-SLA pozitifliği	+	+	+
P-ANNA pozitifliği	+	-	++
IgG yüksekliği	++	+	++
OİH ile uyumlu karaciğer histolojisi	+	+	+
Viral hepatitler, NASH, Wilson hastalığı, ilaca bağlı	-	-	-
Karaciğer dışı otoimmünite	+	+	+
Otoimmün hastalık açısından aile hikâyesi	+	+	+
Anormal kolanjiografi bulguları	-	-	+
Steroid tedavisine immünolojik ve biyokimyasal yanıt	+	+	+

Otoimmün hepatit tanısı için uluslararası otoimmün hepatit skorumla skorumla sistemi güncellenmiş olmasına rağmen OİH ile OSK ayırımını yapmaya yardımcı olmamaktadır ve kolanjiografik görüntülemeyi içermemektedir.<sup>18</sup> Bu nedenle çocuk hastalar için ESPGHAN hepatoloji komitesinin skorumla sisteminin kullanılması yararlı olabilir (Tablo 2).<sup>19</sup>

**Tablo 2.** Çocuklarda Otoimmün Karaciğer Hastalıkları Tanısında Skorumla Kriterleri (ESPGHAN).<sup>19</sup>

	OİH (puan)	OSK (puan)
ANA ve /veya ASMA ( $\geq 1/20$ )	1	1
ANA veya ASMA ( $\geq 1/80$ )	2	2
Anti-LKM-1 ( $\geq 1/10$ )	1	1
Anti LKM-1 ( $\geq 1/80$ )	2	1
Anti-LC-1 pozitifliği	2	1
Anti-SLA pozitifliği	2	2
P-ANNA pozitifliği	1	1
IgG yüksekliği (normalin üst sınırının üstünde)	1	1
IgG yüksekliği (normalin üst sınırının 1,1 katından yüksek)	2	2
OİH ile uyumlu karaciğer histolojisi	1	1
Tipik OİH histolojisi	2	2
Viral hepatitler (A,B,C,E,EBV), NASH, Wilson hastalığı, ilaca bağlı değil	2	2
Karaciğer dışı otoimmünite varlığı	1	1
Otoimmün hastalık açısından aile hikayesi varlığı	1	1
Kolonjiografi bulguları normal	2	-2
Kolonjiografi bulguları anormal	-2	-2

Skor  $\geq 7$ : Muhtemel OİH, Skor  $\geq 8$ : Kesin OİH

Skor  $\geq 7$ : Muhtemel OSK, Skor  $\geq 8$ : Kesin OSK

## OTOİMMÜN KARACİĞER HASTALIKLARINDA TEDAVİ

Otoimmün karaciğer hastalıklarında remisyon, klinik iyileşme ile birlikte, normal transaminaz ve IgG düzeyleri, negatif veya düşük otoantikör titreleri (ANA ve SMA için  $\leq 1/20$  ve anti-LKM-1 ve anti-LC-1 için  $\leq 1/10$ ), ve histolojik olarak karaciğerdeki inflamasyonun düzelmesi olarak tanımlanır. Pediatrik yaş grubunda remisyon oranları %60-90 arasında değişmektedir<sup>20</sup>. Histolojik yanıt biyokimyasal yanıtın gerisinde kalır ve klinik/biyokimyasal/immünolojik remisyon histolojik düzelmeyi mutlak yansıtmaz. Ortalama dört yıllık tedavi süresinden sonra, OİH'li olguların %95'inden fazlasında portal inflamasyon şiddetinde azalma görülür, sıklıkla bu duruma fibrozis skorunda azalma da eşlik eder.

Relaps, remisyondaki hastaların transaminaz düzeylerinde artış olmasıdır. Tedavi sürecinde relaps oranı siktir, hastaların yaklaşık %40'ında görülür ve steroid dozunda geçici artışı gerektirir. Ergenler başta olmak üzere, relapslarda tedavi uyumsuzluğu önemli rol oynar. Şiddetli OİH'li olgularda, idame steroid tedavisinin gün aşırı olarak uygulanması relaps riskini yükseltir. Gün aşırı steroid kullanmanın temelinde çocukların büyümesine daha az zarar verdiği inancı yatmaktadır. Steroidlerin günlük düşük doz kullanımının büyümede hedef boy üzerine etkisi yoktur. Düşük dozda günlük steroid kullanımı hastalık kontrolünün sürdürülmesi açısından daha etkilidir, böylece relaps esnasında daha ciddi yan etkilere neden olabilen yüksek doz steroid tedavisi uygulama ihtiyacı da azalacaktır.

Hem otoimmün hepatit hem de OSK immünsüpresif tedaviye yanıt verir. Tedavinin hedefi semptomları düzeltmek, karaciğer inflamasyonunu azaltmak veya ortadan kaldırmak, remisyonu sağlamak ve yaşam süresini uzatmaktır. Tedaviye yanıtın derecesi ve hızı hastalığın başvuru anındaki şiddetine bağlıdır. OİH'de, tanı anında çocukların %44-80'inde siroz olmasına rağmen, karaciğer nakline ihtiyaç duyan son dönem karaciğer hastalığı gelişmesi nadirdir<sup>21</sup>. OSK prognozu daha kötüdür, olguların yaklaşık yarısında tedaviye rağmen safra kanalı hastalığı ilerleme gösterir<sup>13</sup>.

Otoimmün hepatitte akut karaciğer yetmezliği ve ensefalopati tablosu varsa sıklıkla karaciğer nakli gerekir. Bu tablo dışında, OİH ve OSK immünsüpresif tedaviye karaciğer bozukluğunun derecesi ne olursa olsun iyi yanıt verir ve remisyon oranları %80'in üzerinde bildirilmiştir<sup>22</sup>. Ağırılık derecesi ne olursa olsun OİH'e hızla tanı konulup hemen immünsüpresif tedavi başlandığında hastalığın ilerlemesi önlenabilir. Siroz tanı anında çocukların %44-80'inde saptansa da, çocuk ve ergenlerde mortalite düşük, prognoz iyidir<sup>23</sup>.

### Otoimmün Hepatitin Standart Tedavisi

Akut karaciğer yetmezliğindeki ensefalopatik olgular dışında, başlangıçta karaciğer bozukluğunun derecesi her ne olursa olsun, OİH'li çocuklar immünsüpresif tedaviye iyi yanıt verirler ve remisyon oranları %80'nin üzerinde bildirilmektedir<sup>13</sup>.

Çocukluk çağında OİH'in klasik tedavisi, prednizolon (veya prednizon) 2 mg/kg/gün (maksimum 60mg /gün) başlanması, karaciğer transaminaz düzeylerinde düşmenin izlenerek 4-8 haftada kademeli olarak azaltılması, idame dozunda (çocuğun yaşa ve kilosuna uygun şekilde günlük 2,5-5 mg/gün olarak) ilaca devam edilmesinden oluşur.

Olguların %80'inde ilk 2 ayda transaminazlarda azalma saptanır, fakat tamamen düzelmesi birkaç ayı alır. Tedavinin ilk 6-8 haftalık döneminde karaciğer fonksiyon testleri sık sık kontrol edilmelidir. Böylece haftalık doz ayarlaması yapılabilir ve bu durum steroid yan etkilerinden kaçınmada önemlidir.

Azatioprin, steroid miktarını azaltmak için kullanılan immün düzenleyici bir ilaçtır ancak başlanma zamanı merkezler arasında farklılıklar gösterir. Bazı merkezler tüm hastalara steroid tedavisinden birkaç hafta sonra 0,5-2 mg/kg/gün dozunda azatioprin başlarken, diğer merkezler başlangıçtan itibaren steroid+azatioprin kullanırlar. Bazıları da steroidler azaltılırken transaminazları yükselen olgularda seçilmiş olgularda azatioprin kullanmaya başlarlar. Ancak azatioprinin özellikle ağır, ikterik ve sirozlu olgularda ve akut karaciğer yetmezliğinde hepatotoksik olabileceği unutulmamalıdır, bu hastalarda önerilmez. Azatioprinin toksik bulgusu yoksa maksimum 2-2,5 mg/kg/gün dozuna kadar artırılabilir. Sonuca bakıldığında protokollerin %85'i azatioprin eklenmesini önermektedir. Tanıdan itibaren kombinasyon tedavisi alanlarla, tekli steroid tedavisine endikasyon halinde azatioprin eklenen grup karşılaştırıldığında, kombinasyon grubunda daha fazla yan etki ve sık relaps gözlenmiştir (sırasıyla %93 ile %67 ve %33-36 ile %18-36) <sup>24</sup>.

Azatioprin tedavisi başlamadan önce tioprin metiltransferaz aktivite düzeyi ölçümü azatioprin metabolizması ve toksisitesi hakkında öngörü sağlayabilir. Bu enzim aktivitesinin ölçülmesi, azatioprin tedavisi öncesi veya esnasında sitopenisi gelişenlerde ve klasik tedaviden daha yüksek doz gerekenlerde tavsiye edilir. Azatioprin metabolitlerinden 6-tioguanin (6-TGN) (aktif metabolit) ve 6-metilmerkaptoprinin (6-MMP, hepatotoksik metabolit) ölçümü ilaç etkisini ve toksisitesini ortaya koymada kullanılabilir. OİH'de ideal enzim düzeyi aralığı belirlenememiştir. Genel olarak, OİH'li olgularda remisyonun devam edebilmesi için azatioprinin 1,2-1,5 mg/kg/gün dozunda ve ideal 6-TG ilaç düzeyinin 50-250 pmol aralığına olması gerektiği bildirilmiştir<sup>26</sup>. Bazı merkezler remisyon sağlanınca steroidi tamamen kesmeyi ve azatioprin ile devam etmeyi; bazı merkezler ise düşük dozda prednizolon ve azatioprin şeklinde devam etmeyi seçerler (Tablo 3 ve 4).

**Tablo 3.** Çocukluk Çağı Otoimmün Karaciğer Hastalığında İmmünsüpresif Tedavi

	Başlangıç		Devam		
<b>OİH</b>	Prednizolon	Azatioprin	Prednizolon	Azatioprin	AZA tekli tedavi (OİH-Tip1)
	2mg/kg/g (max 60mg/g)	Transaminaz düzeyleri plato çizerse veya artarsa 1-2 mg/kg/g kademeli eklenir	0.1-0.2mg/kg/g veya 5mg/g	Gerekse 1-2 mg/kg/g	1.2-1.6 mg/kg/g
	Transaminaz düzeylerindeki azalmaya paralel olarak haftalık doz azaltılarak minimum koruma dozu olan 2,5-5 mg/g ulaşma	Alternatif olarak prednizolon tedavisinin 2.haftasından sonra tüm hastalara eklenir			
<b>OSK</b>	Pred ± AZA + UDKA (15 mg/kg/g)		Pred±AZA+ UDKA		

**Tablo 4.** Çocukluk Çağı Otoimmün Karaciğer Hastalığında Remisyon

OİH	Remisyon tanımı	Tedavi süresi	Tedaviyi kesmeden önce
	Normal transaminaz ve IgG düzeyi	3 yıl	En az 3 yıl remisyon
	Negatif veya düşük titre otoantikörler (ANA/ASMA için <1:20) Negatif anti-LKM-1 ve Anti-LC-1		Karaciğerde histolojik değişikliklerin olmaması
OSK	Yukarıdaki gibi	3 yıl	Yukarıdaki gibi

### Otoimmün Hepatitte Alternatif İlaç Seçenekleri

**Remisyona Girişin Sağlanması:** OİH olgularında remisyonun sağlanması ve korunması için ilk bakışta çekici görünen ilaçlardan biri olan budesonid, oral alındığında hepatik birinci faz geçişte >%90 klirens sahip, prednizolona göre yan etkisi daha düşük olan bir ilaçtır. Bu nedenle steroid yan etkilerinden korunması gereken olgularda tercih edilebilir. Sirozlu olgularda (OİH'li olguların en az üçte biri) bu ilaç sakıncalıdır. Siroz yok ise düşük yan etki potansiyeli sebebiyle, azatioprin ile birlikte budesonid kullanılması geçerli bir seçenek olabilir. Budesonidli tedavilerden elde edilen remisyon oranları standart tedavi şemasıyla karşılaştırıldığında oldukça düşüktür, bu nedenle çocuk olgularda remisyonu başlatmada ve idame tedavisinde tek başına budesonid kullanımı önerilmez <sup>26</sup>.

Remisyona giriş sağlamak için, 6 ay boyunca yalnızca siklosporin A kullanıp, 6.ayda prednizolon ve azatioprinin tedaviye eklenmesi, siklosporin A'nın 7.ayda kesilmesi protokolü de uygulanmıştır. Siklosporin A ilk 3 ay için,4 mg/kg/gün (3 doza bölünmüş olarak) dozunda, her 2-3 günde bir 250±50 ng/ml'lik tam kan konsantrasyonuna ulaşıncaya kadar gerekirse doz artırarak kullanılmıştır. Eğer klinik ve biyokimyasal yanıt birinci ayın sonunda alınırsa, son 3 ayda ilaç dozu kan konsantrasyonu 200±50 ng/ml'lik düzeye ulaşılan dek azaltılmıştır. Seçilmiş durumlarda kullanılabilir.

Takrolimus, siklosporin gibi benzer toksiteye sahip ancak daha güçlü immünsupresif etkisi olan bir ilaçtır ve erişkin OİH'li olgularda kullanılmıştır. Bu ilacın çocuklukta OİH remisyonunda kullanımında deneyimler sınırlıdır. Hedef takrolimus düzeyi, göreceli düşük bir düzey (2,5-5 ng/ml)'dir. Takrolimus monoterapisinin başarılı tam remisyon için çoğu olguda yetersiz kaldığı görülse de, prednizon ve azatioprin dozlarını azaltmaya izin vererek yan etkilerinden korunmayı sağlayabilir.

**Tedaviye Dirençli Olguların Yönetimi:** Tedavisi güç olan hastalar için umut verici ilaçlardan bir olan mikofenolat mofetil (MMF), mikofenolik asidin ön ilacıdır. Çocuklarda standart immünsupresif tedaviye yanıt alınmadığında veya azatioprin ile yan etkiler görüldüğünde kullanılabilir. Dozu 20 mg/kg/g günde iki kezdir. Prednizon ile birlikte alınması tedavi başarısını artırır. MMF ikinci basamak tedavide ilk tercih edilecek ilaçtır. Ancak MMF'ye ısrarlı yanıt yoksa veya intolerans/yan etkiler (baş ağrısı, ishal, bulantı, halsizlik, saç dökülmesi ve nötropeni gibi) ortaya çıkmışsa kalsinörin inhibitörleri (siklosporin ve takrolimus) önerilir.

Siklosporin steroidlerle tam remisyona alınamayan olgularda alternatif bir tedavi seçeneğidir. Bu ilaçla ilgili deneyimler sınırlıdır. Bununla birlikte ciddi yan etkileri (hipertansiyon, hiperlipidemi, nefrotoksisite, hirsutizm, enfeksiyon ve kanser) vardır. Takrolimus immünsupresif gücünü CD4+T-helper hücreleri üzerinden gösterir. Takrolimusun OİH tedavisinde kullanımı ile ilgili birkaç pilot çalışma mevcuttur <sup>27,28</sup>.

Rituximab, kimerik bir CD20 monoklonal antikorudur. CD20, erken pre-B den hafıza B lenfositlere dönüşümü sağlayan bir B hücre yüzey belirteçidir. Rituximab tedavisi kompleman ve antikor bağımlı hücrel sitotoksite aracılığı ile B-hücre deplesyonuna yol açar. Otoimmün hastalıklardan romatoid artrit, sistemik lupus eritematozus veya otoimmün hemolitik anemi tedavisinde etkili olduğu kanıtlanmıştır<sup>29</sup>. Bu bilgiler ışığında OİH'li olguların tedavisinde de etkili olabileceği düşünülmektedir. Yetişkin yaş grubunda olgu bildirimi şeklinde bir OİH'li vakada, azatiyopirine sekonder EBV ilişkili lenfoproliferatif hastalık nedeniyle rituximab verildiğinde sadece lenfomada gerileme olmamış aynı zamanda karaciğer fonksiyon testlerinde de normalleşme saptanmıştır<sup>30</sup>. Yine yetişkin yaş gurubunda, daha sonra eş zamanlı B hücreli lenfoma ve steroide rezistan OİH/primer biliyer siroz (PBS) overlap sendromlu olguda rituximab ile toplam 12 haftalık tedavi ile klinik, biyokimyasal ve karaciğer histolojisinde remisyon gösterilmiştir<sup>31</sup>. Ayrıca idiopatik trombositopenik purpura, kriyoglobunemi, glomerülonefrit ve Evans sendromu ile OİH birlikteliği olan olguların tedavisinde de etkili olduğu bildirilmiştir<sup>32</sup>. Bu ilacın düşük yan etki profili olmasına rağmen, otoimmün hastalıklı çocuklarda %2,4 gibi sepsis riski vardır.

İnfliximabın dirençli OİH tedavisinde etkin olduğu bildirilmiştir<sup>33</sup>. Kurtarma tedavisi olarak kullanılabilse de, enfeksiyon ilişkili yan etki potansiyeli ve hepatotoksik olması nedeniyle dikkatli değerlendirilmelidir. Ayrıca çocuk ve yetişkinlerde diğer otoimmün hastalıklar nedeniyle veya inflamatuvar barsak hastalığı (İBH) tedavisinde kullanılan anti-TNF-alfa'nın yol açtığı OİH olguları da bildirilmiştir.<sup>34</sup> OİH tedavisinde önerilmeden önce, TNF-alfa'nın OİH patogenezindeki rolü daha iyi anlaşılmalıdır (Tablo 5).

OİH'li olgularda düzenleyici T hücrelerin etkilendiği bir immünregülasyon defekti söz konusudur. Sirolimus in vivo ve in vitro selektif olarak düzenleyici T hücreleri çoğaltan bir ilaçtır, rekrakter OİH'li dört olguda kullanılmış ve ikisinde kısa süreli etki elde edilmiştir.

**Tablo 5.** Tablo 5. Çocukluk Çağı Otoimmün Karaciğer Hastalığında Alternatif Tedaviler

	Olumlu özellikleri	Olumsuz özellikleri
Mikofenolat mofetil	Düşük toksisite	Etkisine ilişkin çelişkili bildirimler
	Transplantta deneyim	Teratojenik etki
Takrolimus	Güçlü immüsupresyon	Az sayıda deneyim
	Transplantta deneyim	Açıklanamamış etkinlik
		Renal toksisite
Siklosporin	Güçlü immüsupresyon	Standart tedavi üzerine açıklanamayan ek fayda
	Transplantta deneyim	Kozmetik etkiler
		Renal toksite
		Sirozlu hastalarda etkisizlik
		İlk basamak tedavide standart tedaviye kıyasla daha az etkinlik
Rituximab	Göreceli düşük toksisite	Enfeksiyöz komplikasyonlar
		Az sayıda deneyim
		Açıklanamayan etki
		Açıklanamayan etki
İnfliximab	Güçlü immünomodulator özellikler	Karaciğer hastalığında açıklanamayan etkinlik
	İnflamatuvar bağırsak hastalığında etkili tedavi	
Ursodeoksikolik asit	Varsayılan immünomodulator kapasite	Etkinlik tam gösterilememiştir
	Koloretik	

**Akut Karaciğer Yetmezliği ile Başvuruda Tedavi:** Fulminan hepatik yetmezlikle başvuran OİH'li olguların yönetimi halen tartışmalıdır. Son yıllarda yayımlanan pediatrik kohort çalışmada, prednizon tedavisi fulminan OİH'li olguların yaklaşık yarısında iyileşmeye yol açmış ve karaciğer nakli gerekmemiştir. Nedeni bilinmeyen akut karaciğer yetmezliğinde ve Wilson hastalığı olgularında otoantikörler saptanabilir.

**Otoimmün Hepatit Tedavisinde Gelecek:** Düzenleyici T Hücre Tedavisi: Otoimmün hepatitli olgularda hem sayısal hem de fonksiyonel olarak CD4<sup>+</sup>-CD25<sup>high</sup> düzenleyici T hücre (Treg) eksikliği olduğu bilinmektedir. Bu bilgi, otoimmün hepatit patogeneğinde karaciğeri hedef alan kontrolsüz immün atağın nedeninin, bir "immün düzen sorunu" sonucu olduğunu desteklemektedir. Treg hücre transferi otoimmün ve immün aracılı olaylarda umut verici bir tedavi adayıdır ve kendi kendine toleransı yeniden yapılandırmayı amaçlar.

### **OTOİMMÜN HEPATITTE TEDAVİ SÜRESİ VE İLAÇ KESME SÜRECİ**

Çocuk yaş grubundaki OİH'li olgularda ilaç kesilmesi için güncel öneri, en az 3 yıl tedavi verilmesi ve en az son bir yıl boyunca transaminaz ve IgG düzeylerinin normal ve otoantikörlerin negatif ya da çok düşük olmasıdır. Tedavi kesilmesine karar verilmeden önce kan testleri normal olsa bile, inflamatuvar değişiklikler ve relaps riski açısından karaciğer biyopsisi tekrar edilir. Karaciğer biyopsisinde inflamasyon çok az veya yok ise tedavi kesilebilir.

Olguların çoğuna uzun dönem tedavi gerekir, bu yüzden hasta ve ailesi buna uygun danışmanlık almalıdır. Padiatriye, OİH ve OSK'de tedaviye yanıtın izlenmesi önemlidir. Otoimmün sklerozan kolanjitte serum IgG düzeyi ve otoantikör titrelerinin dalgalanmaları hastalığın aktivitesi ile ilişkili bulunmuştur. Özellikle yüksek IgG düzeylerindeki azalma, hastalığın kontrolünü ölçmede güvenilir bir yöntemdir.

Bu protokolü takiben, başarılı uzun dönem tam ilaç kesilmesi oranı tip-1 OİH'de %20'dir. Tip-2 OİH'de olguların %45'inde ilaç kesilmesi sonrası relaps görüldüğü için önerilmez. Tedavi kesilmesi kesinlikle puberte sırasında ya da hemen öncesinde denenmemelidir. Çünkü bu dönemde relapslar siktir. Tedavi azaltılıp kesilirken hasta 15 gün-bir aylık aralıklarla yakın izlenmeli, daha sonra 3 yıl süreyle aralıklı olarak izlenmelidir.

## OTOİMMÜN SKLEROZAN KOLANJİT TEDAVİSİ

Otoimmün sklerozan kolanjitte de, OİH tedavisinde kullanılan immünsupresif ajanlar aynı protokolle uygulanır ve çoğu hastada birkaç ay içinde karaciğer test bozukluklarının düzeldiği görülür. Fakat olguların %50'sinden fazlasında safra kanal hastalığı ilerleme gösterebildiği için orta ve uzun dönem prognozu OİH'den daha kötüdür. OSK'de prednizolon ve azathioprin tedavisine ursodeoksikolik asit (UDCA) eklenir. UDCA'nın safra kanal hastalığının ilerlemesini durdurmaya yardımcı olup olmaması başlangıçtaki hastalığın ağırlık derecesi ile ilişkilidir. Erişkinlerde primer sklerozan kolanjitte yüksek doz UDCA tedavisinin standart doza göre daha faydalı olduğu bildirilmiştir.<sup>35</sup> Ancak randomize çift kör kontrollü çalışmalarda, yüksek doz UDCA'nın negatif uzun dönem etkisi olduğu gösterilmiştir.<sup>36</sup> Bu nedenle UDCA'nın 15-20 mg/kg/gün dozundan daha yüksek kullanımı önerilmez. OSK sıklıkla İBH ile ilişkisi olduğu için semptomlar olmasa bile bu birliktelik araştırılmalı ve ona uygun tedavi planı yapılmalıdır. Karaciğer hastalığının alevlenmesi intestinal hastalığı da alevlendirebilir. Vankomisin bağırsaklardan iyi absorbe edilmeyen, intestinal lümeninde etkili, OSK ve primer sklerozan kolanjite eşlik eden İBH'lı olgularda 50 mg/kg/g dozunda önerilebilir. Deneyimler sınırlıdır.

## PROGNOZ

İmmünsüpresif tedaviye yanıt veren OİH'li çocukların prognozu genellikle iyidir. Çoğu hastada düşük doz ilaç kullanımı ile uzun dönem yaşam kalitesi mükemmeldir. Tedaviye rağmen nadir de olsa karaciğer nakli gereken son dönem karaciğer hastalığı oluşabilmektedir. Tanıdan sonraki 8-10 yıllık dönemde OİH'li olguların sadece %8,5'inde son dönem karaciğer hastalığı görülmüştür.

OSK'li olguları orta-uzun dönem prognozu OİH'li olgulara göre daha kötüdür, safra kanal hastalığı olguların yaklaşık %50'sinde ilerleme gösterir.

## PEDIATRİK OTOİMMÜN KARACİĞER HASTALIĞINDA KARACİĞER NAKLİ

Karaciğer nakli, OİH ve OSK hastalarında son dönem karaciğer hastalığı, karaciğer kanseri veya OİH olgularında steroid tedavisine yanıtız şiddetli akut karaciğer yetmezliği durumunda bir tedavi seçeneğidir.

Avrupa ve Amerika'da yapılan çocuk karaciğer nakillerinin %2-5'inin nedenini OİH oluşturur.<sup>37</sup> OİH'den nakil oranları %5-55 arasında değişkenlik gösterir. Başvuru ile nakil arasındaki süre hastalık tanısına ve ağırlık derecesine göre değişmekte olup, fulminan seyirde olduğu gibi çok kısa (1-2 gün) olabilir veya kronik süreçte birkaç yılı bulabilir. OİH'li olguların nakil sonrası beş yıllık yaşam oranı çok iyidir (%80-90)

Çocuk yaş grubundaki karaciğer nakillerinin %2-3'ünü sklerozan kolanjit oluşturur. Tüm zamanlarda sklerozan kolanjit nedeniyle karaciğer nakil oranı %15-45 arasında olup, tanı ile nakil arasında geçen süre 6-12 yıldır.

## KARACİĞER NAKLİ SONRASI OTOİMMÜN HEPATİTİN TEKRARLAMASI VE TEDAVİSİ

OİH'de karaciğer nakli sonrası sonuçların iyi olmasına karşın, immünsüpresif tedaviye rağmen allograftta aynı hastalık tekrarlayabilir. Tekrarlama oranı değişkendir ve kullanılan tanısal kriterler, immünsüpresifler, izlem süresi ve protokole göre yapılan biyopsilere bağlıdır. Karaciğer nakli sonrası tekrarlama zamanı ortalama 5 yıldır. Tekrarlama oranı cerrahi sonrası süre ile artmaktadır, fakat nakil sonrası 35. günde bile görülmüştür.<sup>38</sup> OİH'li çocuklardaki nakil sonrası tekrarlama oranları %38-83 arasında değişmektedir.<sup>39</sup>

Tekrarlayan OİH tanısı, klinik semptomlar ve bulguların tekrar görülmesi, transaminaz ve IgG düzeyinin yükselmesi, prednizolon ve azatioprin tedavisine cevapla birlikte otoantikorlar ve interface hepatitin saptanması kriterleri ile konulur. Bu kriterler, tedavi almamış karaciğer hastalarında OİH tanısını koymada kullanılan IAHG skor sistemine benzer.

Hastalığın tekrarlaması; karaciğer alıcılarının HLA DR3 ve DR4'ün ikisine birden sahip olması, transplant sonrası kortikosteroidlerin kesilmesi ve hasta karaciğerin nekroinflamatuvar aktivitesinin şiddeti ile ilgili bulunmuştur. OİH akut karaciğer yetmezliği nedeni ile nakil olan olgularda, sirozlu olgulara oranla daha az sıklıkta tekrarlamaktadır.

Takrolimus temelli immünsüpresyon ile OİH tekrarlaması arasında ilişki kurulmuş ancak daha sonra siklosporin veya takrolimus kullanımının tekrarlamaya riskine etkisi olmadığı gösterilmiştir. Çoğu tekrarlayan OİH'li transplant alıcısı kortikosteroid ve azatioprin dozunun artırılması ve başlanmasına yanıt verir. Tedavi yetersiz ise azatioprin yerine MMF eklenebilir, siklosporin ile takrolimus değiştirilebilir veya kalsinörün inhibitörleri ile sirolimus değişimi yapılabilir.

Tekrarlayan OİH, tanı gecikmesi veya tedavinin hemen yapılmaması halinde graft fonksiyonlarında ciddi kayıplara neden olabilir. OİH nedeniyle karaciğer nakli yapılan olguların yaklaşık %20'sinde hastalık tekrarlaması nedeniyle graft fonksiyon kaybı görülmüştür. Tip-2 OİH de tekrarlamaya oranının Tip-1 OİH'e göre belirgin yüksek olduğu gösterilmiştir. Hastalığı başarılı yönetimi, erken tanı ve tedavinin çabuk başlanmasına dayanır. Histolojik değişiklikler klinik verilerden önce başladığından OİH nedeniyle nakil yapılan olguların izleminde karaciğer biyopsisinin yer alması faydalıdır.

## KARACİĞER NAKİL SONRASI SKLEROZAN KOLANJİT TEKRARLAMASI VE TEDAVİSİ

Çocuklarda karaciğer nakli sonrası tekrarlayan sklerozan kolanjit oranı %10-50 arasında değişmektedir. Tekrarlayan sklerozan kolanjit tanısında histolojik ve/veya kolanjiyografik safra kanal hastalığı bulgularının gösterilmesi önerilmektedir. Destekleyen histolojik bulgular; fibröz kolanjit, fibro-obliteratif lezyon ve/veya duktopeni, fibrozis veya siroz ve/veya interface hepatit varlığıdır. Buna karşın kolanjiyografi sıklıkla diffüz biliyer daralma gösterir. Graftın diğer non-anastomotik biliyer darlık nedenlerinin dikkatlice dışlanması gerekir. Bunlar, iskemik safra yaralanması (hepatik arter trombozu gibi), ABO uyumsuz donör ve alıcı, bakteriyel veya fungal kolanjit ve kronik duktopenik rejeksiyondur. Karaciğer nakli sonrası sklerozan kolanjitin tekrarlaması ile ülseratif kolitin aktifleşmesi arasında ilişki mevcuttur. Bu ilişki erişkin yaş grubunda da saptanmış ve karaciğer nakli öncesinde veya esnasında kolektomi yapılmasının koruyucu olabileceği belirtilmiştir. Pediatrik karaciğer transplant sonrası gelişen tekrarlayan sklerozan kolanjitin belirlenmiş bir tedavi protokolü yoktur. Eğer belirgin bir darlık varsa, girişimsel kolanjiyografik yöntemlerle dilate edilmesi mümkün olabilir. Ursodeoksikolik asit, erişkin transplant olmuş PSK olgularında biyokimyasal göstergeleri düzeltmesi sebebiyle kabul gören bir tedavi yöntemidir. Ancak bu tedavinin uzun dönem sonuca etkisinin ne olacağı tam bilinmemektedir. Çocuklarda tekrarlayan hastalık, bilhassa OSK, graft yaşam süresini kısaltır, olguların 2/3'ünde re-transplant gerekmektedir.



## KARACİĞER NAKLİ SONRASINDA GELİŞEN DE-NOVO OTOİMMÜN HEPATİT TEDAVİSİ

Karaciğer naklinden sonra nonspesifik otoantikör gelişmesi sık görülen bir durumdur, alıcıların %70'inde saptanabilir. Çocuklarda de-novo OİH prevalansı %2-6 arasında değişmektedir<sup>40</sup>. Bu durum pediatrik yaş grubunda karaciğer nakil merkezlerinden, otoimmün hastalık dışı nedenlerle karaciğer nakli yapılan çocukların %4'ünde bildirilmiştir<sup>41</sup>. Bu çocuklarda OİH ile aynı klinik özellikleri (yüksek transaminaz düzeyleri, hipergammaglobulin, pozitif otoantikörler ve portal/periportal inflamasyon ve sentrilobuler nekrozlu kronik hepatit bulgularını içeren histolojik özellikler) gösteren graft disfonksiyonu gelişmiştir. Diğer post-transplant graft disfonksiyonu nedenleri (rejeksiyon, enfeksiyon ve hepatik arter trombozu gibi) dışlanmalıdır.

De-novo OİH'li olgular klasik rejeksiyon tedavisinden fayda görmezken, klasik OİH tedavisine yanıtlıdır. De-novo OİH tanısı alan çocuklarda tanı anında rejeksiyon önleyici olarak verilen ilaçların serum düzeyi ideal aralıkta olmalıdır. Canlıdan karaciğer nakil alıcılarında da hem yetişkin hem de çocuk yaş grubunda de-novo OİH, bir komplikasyon olarak tanımlanmıştır. Çocuk serilerde, de-novo OİH'in en sık görülen histolojik özellik lobuler hepatit olup, sıklıkla interface nekroinflamatuvar aktivite veya belirgin plazma hücre infiltrasyonu içermez. Yetişkinlerde görülen de-novo OİH histolojik özellikleri ise, plazma hücre infiltrasyonlu nekroinflamatuvar aktivite gösteren sentrilobular zedelenme paternidir.

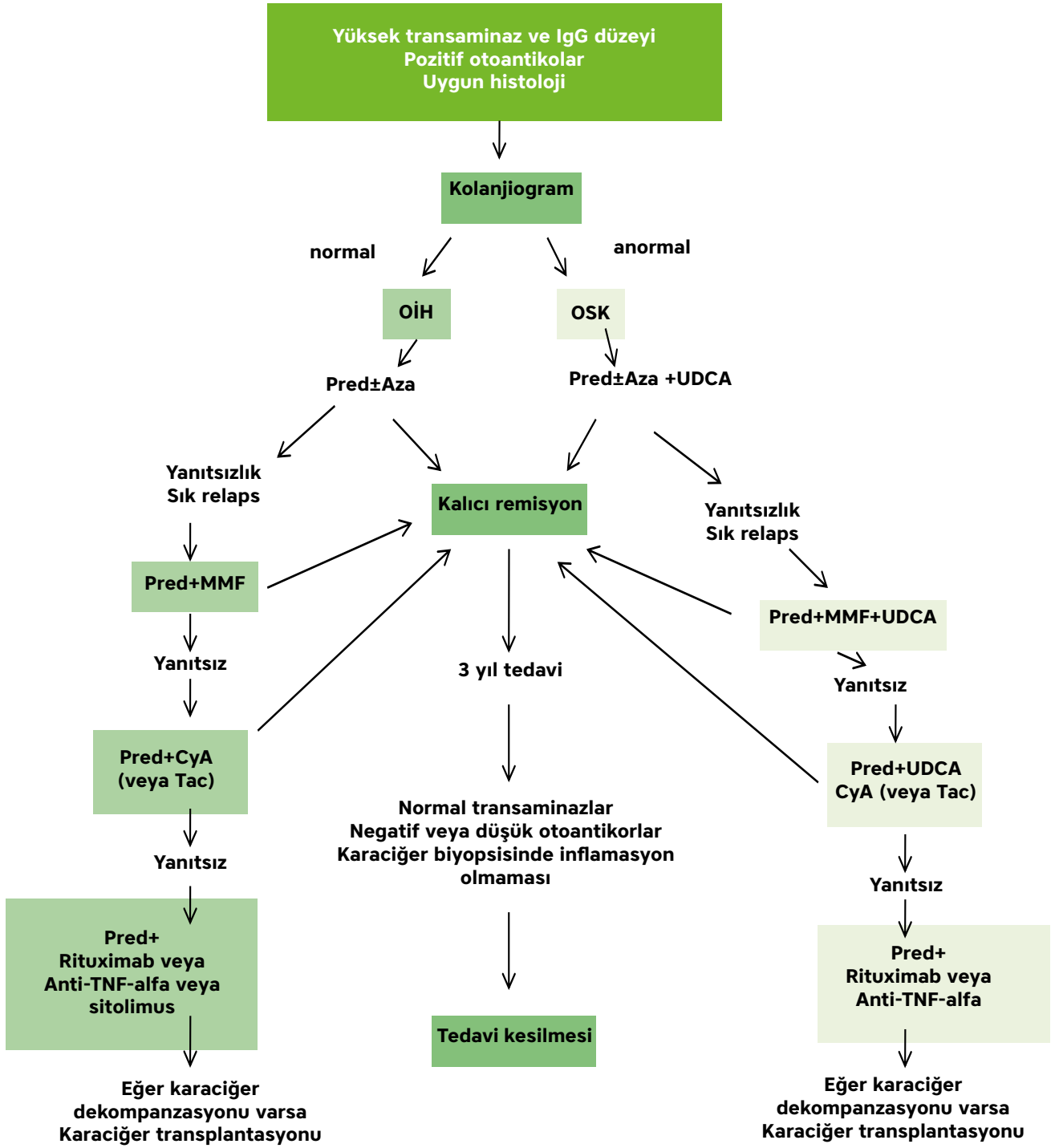
De-novo OİH'in tedavisinde prednizolonun yalnız veya azatioprin veya MMF ile kombine olarak verilmesi, graft ve hasta yaşam süresi açısından oldukça başarılı bulunmuştur. Klasik OİH tedavisinde olduğu gibi prednizolon 1-2 mg/kg (maksimum 60 mg/gün), azatioprin 1-2 mg/kg ile kombine edilerek verilir ve steroid daha sonra 4-8 hafta boyunca koruma dozu olan 5-10 mg/güne ulaşıncaya kadar kademeli azaltılır. Yanıt yoksa, azatiopürin MMF ile yer değiştirilir.

### ESPGHAN -2018 ÖNERİLERİ

1. Otoimmün karaciğer hastalığı tanısı, serum otoantikörler, yüksek IgG, uyumlu karaciğer histolojisi, otoimmün durumlar açısından pozitif aile öykü ve pediatrik kronik karaciğer hastalığının diğer nedenlerinin dışlanması temeline dayanır.
2. Perkütan karaciğer biyopsisi en önemli incelemedir ve eğer bir kontrendikasyon yoksa (koagülopati, asit ve ağır trombositopeni gibi) tedavi başlanmasından önce yapılmalıdır. Biyopsiye kontrendike durumlar varsa, tedaviyle düzeleneye kadar ertelenmelidir.
3. Tipik histolojik bulgular, kronik mononükleer ve plazma hücreli portal inflamasyon, interface aktivite, fibrozis veya sirotik değişikliklerdir. Çeşitli derecelerde biliyer değişiklikler ve hepatosit kaybı da olabilir.
4. Birinci basamak tedavide prednizo(lo)n 2 mg/kg/gün (maksimum 60 mg/gün), 6-8 hafta boyunca koruma dozu olan 5-7,5 mg/güne ulaşıncaya kadar kademeli olarak azaltılır, biyokimyasal yanıt için AST/ALT izlemi yapılır
5. Birinci basamak tedavide budesonid kullanımı ile ilgili bilgiler sınırlıdır ve standart tedaviye göre klinik avantajı net olarak görülmemiştir.
6. Steroide 4-6 haftalık tedavi sonrasında yanıtızsızlık varsa tedaviye azatioprin eklenmelidir (başlangıç doz 0,5 mg/kg/gün, kademeli olarak artırarak 2-2,5 mg/kg/gün). Rutin olarak tiyopürin metiltransferaz (TPMT) aktivitesi ve 6-tiyoguanin (6-TGN) düzey ölçümü önerilmez.
7. Azatioprin tedavisine rağmen karaciğer fonksiyonları normale gelmezse veya ilaca intolerans hallerinde, ikinci basamak tedaviye geçilmelidir. Bu basamakta MMF, siklosporin ve takrolimus kullanılır. Anti-CD20 antikörleri, anti-TNF-alfa ve diğer biyolojik tedavilerin belirgin faydası günümüzde henüz tam kanıtlanmamıştır.

8. Otoimmün sklerozan kolanjitin tanısında kolanjiografi [magnetik rezonans kolanjiopankreatikografi (MRCP) veya distal biliyer darlık varsa endoskopik retrograd kolanjiopankreatikografi (ERCP)] gereklidir.
9. Otoimmün hepatit ve otoimmün sklerozan kolanjitte, parankimal inflamasyon prednizolon ve azatiyopirinden oluşan standart immünsupresif tedaviye yanıtlıdır, fakat otoimmün sklerozan kolanjit olgularında safra kanal hastalığı yaklaşık %50'sinde ilerleyebilir ve karaciğer nakli gereken son dönem karaciğer hastalığına yol açabilir.
10. Fekal kalprotektin, pediatrik otoimmün karaciğer hastalıklarına sık eşlik eden İBH için asemptomatik olgularda bile tarama testi olarak kullanılabilir.
11. Kolonoskopi, belirgin fekal kalprotektin yüksekliği olan ve İBH yakınmaları bulunan olgulara yapılmalıdır.
12. Koruma immünsupresif tedavisine en az 2-3 yıl devam edilmelidir. Tam biyokimyasal ve immünolojik yanıt ve tekrarlanan karaciğer biyopsisinde artmış inflamatuvar değişikliklerin kaybolması immünsupresif tedavi kesilmesine izin verir. Prednizolonun kademeli kesilmesinin ardından azatiyopirinin kesilmesi önerilir. Tedavinin başarılı kesilme şansı %20-40 arasındadır.
13. İmmünsupresif ilaç kesiminden sonra hastaların AST/ALT, IgG, otoantikörleri 3 ayda bir en az 5 yıl izlenmeye devam edilmelidir.
14. Karaciğer nakli, pediatrik otoimmün karaciğer hastalıklarında akut karaciğer yetmezliği veya medikal tedaviye yanıtızsızlık/yetmezlik hallerinde bir tedavi seçeneğidir. Post-transplant tekrarlama oranları başta otoimmün sklerozan kolanjit olmak üzere yüksektir. Tekrarlama riskini azaltmada azatiyopirin, MMF ve küçük koruma dozunda steroidler (5 mg/güne kadar) önerilir (Şekil 1).

**Şekil 1.** Çocuklarda Otoimmün Karaciğer Hastalıkları Tedavisinin Akış Şeması (ESPGHAN Hepatoloji Komitesi Önerisi, JPGN 2018, 66: 345-60)



## KAYNAKLAR

1. Ahonen P, Myllarniemi S, Sipila I, et al. Clinical variation of autoimmüne polyendocrinopathy-candidiasis-ectodermal dystrophy (APECED) in a series of 68 patients. *N Engl J Med* 1990;322:1829-36.
2. Meloni A, Willcox N, Meager A, et al. Autoimmüne polyendocrine syndrome type 1: an extensive longitudinal study in Sardinian patients. *J Clin Endocrinol Metab* 2012; 97:1114-24.
3. Vergani D, Alvarez F, Bianchi FB, et al. Liver autoimmüne serology: a consensus statement from the committee for autoimmüne serology of the International Autoimmüne Hepatitis Group. *J Hepatol* 2004;41:677-83.
4. Johnson GD HE, Glynn LE. Antibody to smooth muscle in patients with liver disease. *Lancet* 1965;2:878-9.
5. Manns MP, Griffin KJ, Sullivan KF, et al. LKM-1 autoantibodies recognize a short linear sequence in P450IID6, a cytochrome P-450 monooxygenase. *J Clin Invest* 1991;88:1370-8.
6. Invernizzi P, Alessio MG, Smyk DS, et al. Autoimmüne hepatitis type 2 associated with an unexpected and transient presence of primary biliary cirrhosis-specific antimitochondrial antibodies: a case study and review of the literature. *BMC Gastroenterol* 2012;12:92.
7. Bailloud R, Bertin D, Roquelaure B, et al. Anti-mitochondrial-2 antibodies (anti-PDC-E2): a marker for autoimmüne hepatitis of children? *Clin Res Hepatol Gastroenterol* 2012;36:57-9.
8. Ma Y, Okamoto M, Thomas MG, et al. Antibodies to conformational epitopes of soluble liver antigen define a severe form of autoimmüne liver disease. *Hepatology* 2002;35:658-64.
9. Maggiore G, Socie G, Sciveres M, et al. Seronegative autoimmüne hepatitis in children: spectrum of disorders. *Dig Liver Dis* 2016;48:785-91.
10. Tucker SM, Jonas MM, Perez-Atayde AR. Hyaline droplets in Kupffer cells: a novel diagnostic clue for autoimmüne hepatitis. *Am J Surg Pathol* 2015;39:772-8.
11. Stravitz RT, Lefkowitz JH, Fontana RJ, et al. Autoimmüne acute liver failure: proposed clinical and histological criteria. *Hepatology* 2011;53:517-26.
12. Krawitt EL. Autoimmüne hepatitis. *N Engl J Med* 2006;354:54-66.
13. Gregorio GV, Portmann B, Karani J, et al. Autoimmüne hepatitis/ sclerosing cholangitis overlap syndrome in childhood: a 16-year prospective study. *Hepatology* 2001;33:544-53.
14. el-Shabrawi M, Wilkinson ML, Portmann B, et al. Primary sclerosing cholangitis in childhood. *Gastroenterology* 1987;92:1226-35.
15. Feldstein AE, Perrault J, El-Youssif M, et al. Primary sclerosing cholangitis in children: a long-term follow-up study. *Hepatology* 2003;38:210-7.
16. Scalori A, Heneghan MA, Hadzic D, et al. Outcome and survival in childhood onset autoimmüne sclerosing cholangitis and autoimmüne hepatitis: a 13-year follow up study. *Hepatology* 2007;46:555.
17. Venkat VL, Ranganathan S, Mazariegos GV, et al. Recurrence of primary sclerosing cholangitis in pediatric liver transplant recipients. *Liver Transpl* 2014;20:679-86.
18. Ebbeson RL, Schreiber RA. Diagnosing autoimmüne hepatitis in children: is the International Autoimmüne Hepatitis Group scoring system useful? *Clin Gastroenterol Hepatol* 2004;2:935-40.
19. Mieli-Vergani G, Vergani D, Baumann U, et al. Diagnosis and Management of Pediatric Autoimmüne Liver Disease: ESPGHAN Hepatology Committee Position Statement. *J Pediatr Gastroenterol Nutr* 2018;66:345-60.

20. Gregorio GV, Portmann B, Reid F, Donaldson PT, Doherty DG, McCartney M, et al. Autoimmüne hepatitis in childhood: a 20-year experience. *Hepatology* 1997;25:541-7.
21. Ferreira AR, Roquete ML, Penna FJ, Toppa NH, Castro LP. Type 1 autoimmüne hepatitis in children and adolescents: assessment of immunosuppressive treatment with drawal. *J Pediatr (Rio J)* 2005;81:343-8.
22. Alvarez F, Ciocca M, Canero-Velasco C, Ramonet M, de Davila MT, Cuarterolo M, et al. Short-term cyclosporine induces a remission of autoimmüne hepatitis in children. *J Hepatol* 1999;30:222-7.
23. Saadah OI, Smith AL, Hardikar W. Long-term outcome of autoimmüne hepatitis in children. *J Gastroenterol Hepatol* 2001;16:1297-302.
24. Pniewska A, Sobolewska-Pilarczyk M, Pawlowska M. Evaluation of the effectiveness of treatment with prednisone and azathioprine of autoimmüne hepatitis in children. *Prz Gastroenterol* 2016;11:18-23.
25. Sheiko MA, Sundaram SS, Capocelli KE, et al. Outcomes in pediatric autoimmüne hepatitis and significance of azathioprine metabolites. *J Pediatr Gastroenterol Nutr* 2017;65:80-5.
26. Woynarowski M, Nemeth A, Baruch Y, et al. Budesonide versus prednisone with azathioprine for the treatment of autoimmüne hepatitis in children and adolescents. *J Pediatr* 2013;163:1347-53.
27. Heneghan MA, Rizzi P, McFarlane IG, Portmann B, Harrison PM. Low dose tacrolimus as treatment of severe autoimmüne hepatitis: potential role in remission induction. *Gut* 1999;44:61
28. Aqel BA, Machicao V, Rosser B, Satyanarayana R, Harnois DM, Dickson RC. Efficacy of tacrolimus in the treatment of steroid refractory autoimmüne hepatitis. *J Clin Gastroenterol* 2004;38:805-9.
29. Dorner T, Isenberg D, Jayne D, Wiendl H, Zillikens D, Burmester G. Current status on B-cell depletion therapy in autoimmüne diseases other than rheumatoid arthritis. *Autoimmun Rev* 2009;9:82-9.
30. Tranchida P, Bayerl M, Voelpel MJ, Palutke M. Testicular ischemia due to intravascular large B-cell lymphoma: a novel presentation in an immunosuppressed individual. *Int J Surg Pathol* 2003;11:319-24.
31. Barth E, Clawson J. A case of autoimmüne hepatitis treated with rituximab. *Case Rep Gastroenterol* 2010;4:502-9.
32. Santos ES, Arosemena LR, Raez LE, O'Brien C, Regev A. Successful treatment of autoimmüne hepatitis and idiopathic thrombocytopenic purpura with the monoclonal antibody, rituximab: case report and review of literature. *Liver Int* 2006;26:625-9.
33. Weiler-Normann C, Schramm C, Quaas A, et al. Infliximab as a rescue treatment in difficult-to-treat autoimmüne hepatitis. *J Hepatol* 2013;58:529-34.
34. Rodrigues S, Lopes S, Magro F, et al. Autoimmüne hepatitis and antitumor necrosis factor alpha therapy: a single center report of 8 cases. *World J Gastroenterol* 2015;21:7584-8.
35. Mitchell SA, Bansi DS, Hunt N, Von Bergmann K, Fleming KA, Chapman RW. A preliminary trial of high-dose ursodeoxycholic acid in primary sclerosing cholangitis. *Gastroenterology* 2001;121:900-7.
36. Lindor KD, Kowdley KV, Luketic VA, Harrison ME, McCashland T, Befeller AS, et al. High-dose ursodeoxycholic acid for the treatment of primary sclerosing cholangitis. *Hepatology* 2009;50:808-14

37. Martin SR, Alvarez F, Anand R, et al. Outcomes in children who underwent transplantation for autoimmune hepatitis. *Liver Transpl* 2011;17:393–401.
38. Birnbaum AH, Benkov KJ, Pittman NS, et al. Recurrence of autoimmune hepatitis in children after liver transplantation. *J Pediatr Gastroenterol Nutr* 1997;25:20–5.
39. Ayata G, Gordon FD, Lewis WD, et al. Liver transplantation for autoimmune hepatitis: a long-term pathologic study. *Hepatology* 2000;32:185–92.
40. Kerkar N, Hadzic N, Davies ET, et al. De-novo autoimmune hepatitis after liver transplantation. *Lancet* 1998;351:409–13.
41. Gupta P, Hart J, Millis JM, et al. De novo hepatitis with autoimmune antibodies and atypical histology: a rare cause of late graft dysfunction after pediatric liver transplantation. *Transplantation* 2001;71:664–8.









